AUS DER MEDIZINISCHEN UNIVERSITÄTS-KLINIK MARBURG
DIREKTOR: PROFESSOR G. v. BERGMANN

DIE SOGENANNTE DIVERTIKULITIS DES COLON

UND IHRE DIAGNOSE DURCH DAS RÖNTGENBILD

INAUGURAL-DISSERTATION

ZUR

ERLANGUNG DER DOKTORWÜRDE

IN DER

MEDIZIN, CHIRURGIE UND GEBURTSHILFE

DER

HOHEN MEDIZINISCHEN FAKULTÄT DER UNIVERSITÄT MARBURG

VORGELEGT VON

ELSE WOLFF
ASSISTENZÄRZTIN AN DER KLINIK UND POLIKLINIK FÜR HALS-, NASEN- UND OHRENKRANKE ZU MARBURG

MARBURG 1918

R. UNIV. BIBLIOTHEEK LEIDEN

HAMBURG
LUCAS GRÄFE & SILLEM
EDMUND SILLEM
1918

Diss. Marburg 1918

Angenommen von der Medizinischen Fakultät Marburg am 29. Juli 1918.
Gedruckt mit Genehmigung der Fakultät.

Referent: Professor Dr. v. Bergmann.

Erscheint in den „Fortschritten auf dem Gebiete der Röntgenstrahlen".

Schon lange ist das Vorhandensein von Divertikeln am Darmkanal bekannt, nämlich das der angeborenen, wahren oder Meckelschen Divertikel am Ileum, die stets Ausbuchtungen aller Schichten der Darmwand sind. Im Gegensatz zu ihnen hat man im späteren Leben erworbene „herniöse Ausstülpungen" der Mucosa oder Submucosa durch die Muskulatur, wie sie 1858 Sidney Jones zuerst an der Flexura sigmoidea beschrieben hat, als falsche Divertikel bezeichnet. Genauere Kenntnisse über Bau, Verlauf und Entstehung derselben erhalten wir jedoch erst 1899 durch eingehende Untersuchungen Grasers „Über das falsche Darmdivertikel". Er fand durch genaue mikroskopische Betrachtung von zahlreichen, makroskopisch intakten Darmstücken, daß am Dickdarm das Auftreten von „falschen Divertikeln" keine Seltenheit ist, und daß die Ausstülpungen stets dem Verlaufe von Gefäßen folgen, die in annähernd regelmäßigen Abständen von $^1/_2$—1 cm in schräger Richtung durch die Darmwand hindurchtreten. Dabei erzeugen sie ziemlich große Lücken, die außer von den Gefäßen noch von lockerem Binde- und Fettgewebe ausgefüllt sind und infolgedessen einen Locus minoris resistentiae darstellen, an dem sich leicht Divertikel entwickeln. Die Mucosa und Submucosa schlüpfen hier durch die Ringmuskulatur hindurch, laufen dann eine Strecke weit zwischen ihr und der Längsmuskulatur, die sie dabei stark ausdehnen, um schließlich am Rande einer Taenie auch sie zu durchbrechen und in das subseröse Gewebe auszutreten. Die so entstandenen Divertikel sind also im Gegensatz zu den angeborenen oder wahren Divertikeln als der Typus der sogenannten falschen Divertikel anzusehen, d. h. ihre Wand besteht nur aus Mucosa und Submucosa und ist von Serosa überzogen.

Zwischen den typischen falschen und den typischen wahren Divertikeln werden nun fließende Übergänge beschrieben, z. B. Ausstülpungen, die eine kleine Strecke weit Muskulatur aufweisen oder auch solche, welche, abgesehen von der äußersten Kuppe, von einer Ring-, stellenweise auch von einer Längsmuskelschicht bekleidet sind. Die Entstehung derartiger Übergangsformen erklärt Graser aus dem Verlauf der Divertikel: Bei ihrem schrägen Durchtritt durch die Bruchpforte drängen sie die Muskelfasern nicht glatt ringförmig auseinander, sondern stülpen sie schlauchartig vor sich her und zwar um so mehr, je länger sie zwischen beiden Muskelschichten verlaufen. Erst nach dem völligen Austreten aus der Längsmuskelschicht ist das Divertikel ganz frei von Muskellamellen, unter Umständen also nur seine Kuppe. Dieser Ansicht Grasers über die Entstehung der Übergangsformen steht jedoch die von Franke gegenüber, der sie als erworbene Ausstülpungen aller Darmschichten auffaßt, bei denen die Muskulatur atrophisch geworden ist, so daß schließlich die Mucosa und Submucosa unter der Serosa frei zutage liegen. Nach allen Angaben in der Literatur der neueren Zeit ist demnach anzunehmen, daß die erworbenen Darmdivertikel sowohl den Bau der Meckelschen als auch den der Graserschen Divertikel aufweisen können. Sie finden sich am zahlreichsten im S-romanum und nehmen nach dem Rektum und nach oben zu an Häufigkeit ab. Das Durchtreten der Schleimhaut durch die Gefäßlücken soll stets durch eine Drucksteigerung im Innern des Darmes hervorgerufen werden. Dazu kommt es nun am leichtesten im S-romanum, da ja dort der Kot am längsten stagniert, und dadurch käufig Gasansammlungen und erhöhte Gasspannung entstehen; jedoch nur bei dem Vorhandensein von abnorm weiten Gefäß-

lücken genügt dieser Gasdruck, um die Divertikel zu erzeugen. Die Entstehung dieses prädisponierenden Momentes erklärt Sudsuki aus dem Reichtum an Fett- und lockerem Bindegewebe, der ja individuell sehr verschieden ist. Er macht für die Weite der Gefäßlücken nur die größere oder geringere Nachgibigkeit dieses Gewebes verantwortlich und hält den Füllungszustand der in ihnen verlaufenden Venen für völlig belanglos. Graser dagegen mißt gerade dem letzteren Moment größere Bedeutung für das Zustandekommen der Divertikel bei und sieht ihre Bildung als „häufige Komplikation" der venösen Stauung an. Bei hochgradiger Stauung sind die Lücken stark erweitert und strotzend gefüllt, bei freier Zirkulation fallen die Venen zusammen, und die Ausfüllung der Lücken wird unvollkommen, die ganze Stelle schlaffer und nachgibiger, und nun senkt sich die auf der Unterlage verschiebliche Darmschleimhaut in die mangelhaft ausgefüllten Gefäßlücken hinein.

So groß auch die Bedeutung dieses Momentes für die Divertikelbildung sein mag, so ist doch chronische Stuhlverstopfung, durch die ja ein höherer Innendruck im Dickdarm erzeugt wird, ebenso als wichtiger Faktor bei dem Zustandekommen von Divertikeln anzusehen. Auf die eine oder die andere Weise kann es also auch bei Menschen mit gesundem Dickdarm zur Ausbildung von zahlreichen, meist kleinen, etwa erbsengroßen Divertikeln kommen, die aber gelegentlich auch bis zu Taubeneigröße erreichen können, eine Erscheinung, die zunächst keinerlei Symptome macht, und als Divertikulosis bezeichnet wird. Durch diese wird also der betreffende Darmabschnitt unregelmäßig buchtig und daher in ihm die Fortbewegung des Darminhaltes erschwert. Infolgedessen hypertrophiert die Muskulatur und übt einen besonders starken Druck in der Richtung des geringsten Widerstandes, also nach den Gefäßlücken, bzw. den Divertikeln zu aus und preßt so Kotballen in die Divertikel hinein. Die dort abgelagerten, häufig indurierten Fäces rufen nun eine Druckatrophie sowie zirkumskripte mehr oder weniger hochgradige Entzündungserscheinungen der Schleimhaut hervor, die schließlich zu einer hochgradigen Verdünnung und sogar zu einem Durchbruch der Divertikelwand führen. Dadurch entsteht schließlich per continuitatem oder per ulcerationem eine, infolge des die Divertikel umgebenden Fettgewebes, meistens lokalisierte Peritonitis und dann eine schwielige Verdickung der Serosa mit nachfolgender narbiger Schrumpfung und Bildung von derben fibrinösen Pseudomembranen. Der sich dabei in der Darmwand abspielende chronisch proliferierende Prozeß führt allmählich zur Entstehung von großen Tumoren im Abdomen und zu hochgradiger Stenose des Darmlumens.

Diese, zuerst von Graser beschriebenen, entzündlichen Veränderungen an den Divertikeln selbst hat man als Divertikulitis und die in ihrer Umgebung als Peridivertikulitis bezeichnet. Da sich derartige Prozesse besonders häufig am S-romanum abspielen, spricht man hier auch von Sigmoiditis, bzw. von Peri- und Mesosigmoiditis.

Findet die erwähnte Perforation der Divertikelwand nach Nachbarorganen, z. B. der Blase, den weiblichen Genitalien hin statt, so sind es unter Umständen erst die durch die entstandene Fistelbildung bedingten Krankheitserscheinungen, die den Patienten zum Arzt führen. Häufig treten jedoch schon vorher ausgesprochene, sich akut oder chronisch entwickelnde, klinische Symptome auf. In akuten Fällen entsprechen die Krankheitserscheinungen vollkommen dem wohlbekannten, vielgestaltigen Bilde der akuten Appendizitis, die sich aber, wenigstens bei Lokalisation des Prozesses im S-romanum, im Unterbauch links abspielen.

Bei allen derartig verlaufenden Erkrankungen des unteren Dickdarmabschnittes muß man auf die hier sonst gegebene Möglichkeit, die Diagnose der Divertikulitis durch Rektoskopie zu sichern, verzichten; denn bei Einführen des Instruments kann nur zu leicht ein nach obenhin noch durch Verwachsungen geschützter periproktitischer Abszeß zum Platzen gebracht werden, oder die infiltrierte, morsche Dickdarmwand zerreißen und so künstlich eine Perforationsperitonitis mit ihren gefährlichen Folgeerscheinungen gesetzt werden.

Hat sich dagegen die Krankheit chronisch entwickelt, so ist die Anwendung des Rektoskops ungefährlich, und dann kann unter Umständen die Diagnose auf Divertikelerkrankung

mit Sicherheit gestellt werden: Gelingt es nämlich, mit dem Rohr bis in den unteren Abschnitt des S-romanum vorzudringen, so kann man sich gelegentlich die Öffnungen der untersten Divertikel zu Gesicht bringen.

Auch sonst unterscheiden sich diese chronisch verlaufenden Erkrankungen wesentlich von den akuten: Für gewöhnlich klagen die Kranken vor allen Dingen über Stuhlverstopfung und müssen häufig Abführmittel gebrauchen. Erfolgt der Stuhlgang ohne Nachhilfe, so zeigt er die Merkmale des Bleistiftkots oder des kleinkalibrigen Schafkots, ist aber im übrigen uncharakteristisch. Insbesondere haben Versuche, durch bakteriologische Untersuchungen einen spezifischen Krankheitserreger zu finden, bisher zu keinem Resultat geführt. Meistens fand man Proteus- oder Colibazillen, manchmal auch Bakterium subtilis und granulosehaltige Bakterien, alles im allgemeinen harmlose Vertreter der gewöhnlichen Darmflora, denen für die Frage der Ätiologie der vorliegenden Krankheit keine Bedeutung beizumessen ist. Schaltet man schließlich alle spezifischen Entzündungen am Dickdarm aus, wie die chronischen Erkrankungen Tuberkulose, Lues, Gonorrhöe und die akuten Ruhr, Typhus und Sublimatvergiftung, so läßt sich die Colitis infiltrativa als ein nicht spezifisches, selbständiges, wohl charakterisiertes Krankheitsbild herausschälen, bei dem, wie erwähnt, eine mehr oder weniger hochgradige Obstipation im Vordergrunde der Symptome steht. Diese kann in leichten Fällen überwiegend durch ein funktionelles Moment, durch Spasmen der Darmmuskulatur hervorgerufen werden, während in schwereren Fällen die Stenosenerscheinungen auf organischer Veränderung des Darmlumens beruhen. Gegenüber den hierdurch hervorgerufenen Beschwerden treten Klagen über Schmerzen und Fieber durchaus in den Hintergrund; jedoch beide Erscheinungen können gelegentlich akuter Exazerbationen in dem Krankheitsprozeß plötzlich mit größter Heftigkeit auftreten.

Bei der weiteren objektiven Untersuchung weist uns vor allen Dingen ein Tastbefund am Abdomen auf den erkrankten Darmabschnitt hin, wenn nicht etwa eine beginnende Peritonitis oder starker Stauungsmeteorismus die Palpation unmöglich macht. Gelingt es in die Tiefe zu tasten, so fühlt man auf der Beckenschaufel eine Resistenz, deren Ausdehnung und Konsistenz sehr verschieden sein kann. Ist die Infiltration der Darmwand noch nicht sehr ausgesprochen, so bemerkt man nur eine leichte Verdickung des Darmes in Gestalt eines etwas festeren und härteren, fast gar nicht druckempfindlichen Stranges. Manchmal ist es sogar nur der durch den tastenden Finger auf den entzündeten Darm ausgeübte Reiz, der ein deutliches An- und Abschwellen der Darmwand während der Untersuchung veranlaßt. Wieder in anderen Fällen ist der Befund, der an einem Tage deutlich zu erheben war, bei der nächsten Untersuchung viel geringer oder gar nicht mehr zu fühlen. Meistens läßt sich die Resistenz unter dem Finger hin- und herrollen und weist längliche Gestalt, sowie glatte rundliche Oberfläche auf und geht an ihren Enden deutlich in normale Darmabschnitte über.

Diese Tastbefunde bei den leichteren Formen der Colitis infiltrativa sind so charakteristisch, daß sie bei häufigerer Beobachtung wohl nur selten den Verdacht auf ein Dickdarmkarzinom erwecken. Schreitet jedoch der entzündlich-infiltrierende Prozeß weiter fort, so imponiert an Stelle der elastischen Resistenz mehr und mehr ein großer, harter, druckempfindlicher Tumor, der nun den Untersucher für gewöhnlich veranlaßt, zuerst an ein Karzinom zu denken. Dieser Gedanke ist um so näherliegend, als die hochgradigen Erscheinungen meistens bei älteren Individuen jenseits der 50 auftreten, während sich die leichten Formen nur bei jüngeren Menschen finden. Greift die Infiltration schließlich auf das perikolitische Gewebe über, so wird die Geschwulst immer mehr rundlich und immer weniger auf ihrer Unterlage verschieblich. Gleichzeitig werden auch die Stenosenerscheinungen immer stärker, und es kann dann von der einfachen Obstipation zum teilweisen, ja sogar zum vollständigen Darmverschluß mit den bedrohlichsten Krankheitserscheinungen kommen. In derartigen Fällen lautet die Diagnose auf Grund des Tastbefundes fast stets auf Ileus infolge von strikturierendem Karzinom, besonders wenn sich der Prozeß in der Flexura sigmoidea abspielt, die ja auch eine

Lieblingslokalisation des Krebses ist. Kommen nun die Patienten in diesem oder auch schon in einem der früheren Stadien der Erkrankung zur Operation, so läßt sich selbst nach Eröffnung der Bauchhöhle im allgemeinen noch nicht die Natur des vorliegenden Tumors erkennen. Nur wenn eine radikale Operation möglich ist, läßt sich an dem exstirpierten Präparat bei der genaueren makroskopischen und mikroskopischen Untersuchung mit Sicherheit die Benignität der Geschwulst und das Vorhandensein einer Divertikelerkrankung feststellen. Schneidet man den entfernten Darmteil auf, so erscheint bei der Anwesenheit größerer Divertikel seine Innenfläche siebartig durchlöchert, und man gelangt mit der Sonde durch diese Stellen, die den Divertikelöffnungen entsprechen, in die Ausstülpungen, bzw. bei Perforation derselben in die derben Tumormassen hinein. Sind die Divertikel sehr klein, so erkennt man sie erst bei der mikroskopischen Betrachtung und erhält dann ein dem im ersten Teile der Arbeit besprochenen pathologisch-anatomischen Befund entsprechendes Bild. Ausnahmsweise kann jedoch, wie Giffin in Chicago an fünf Fällen einwandsfrei nachgewiesen hat, der primär als gutartig erkannte Tumor sekundäre karzinomatöse Degeneration aufweisen. Diese Möglichkeit erschwert natürlich noch die Diagnostik intra vitam bzw. ante operationam. Ist also eine Operation aus irgendeinem Grunde ausgeschlossen, so kommt es entweder zum Exitus letalis, und es wird erst bei der Autopsie die richtige Diagnose gestellt, oder der weitere Verlauf der Krankheit klärt in nicht komplizierten Fällen die Natur des Leidens auf.

Zunächst spricht etwaige Fettleibigkeit und das konstante Fehlen von Blutbeimengungen im Stuhlgang gegen Karzinom. Ferner gehen häufig während der weiteren Beobachtung die Krankheitserscheinungen allmählich zurück, insbesondere kann der Tastbefund erheblich geringer werden. Außerdem bleiben die Patienten meistens noch jahrelang am Leben, so daß man dann daraus auf ein gutartiges Leiden schließen muß. Wird für verständige Ernährung und regelmäßigen Stuhlgang gesorgt, so kann auch das subjektive Befinden der Kranken allmählich so gut werden, daß sie ihrer gewohnten Beschäftigung wieder nachgehen können. Fälle mit derartigem Ausgang sind wohl auch gelegentlich als Selbstheilung eines Karzinoms angesehen und beschrieben worden. Dieser Verlauf ist jedoch so charakteristisch für Divertikulitis, daß jede andere Auffassung mit großer Vorsicht aufzunehmen ist.

Es ist also selbst bei schon weit fortgeschrittener Erkrankung sehr wohl eine wesentliche Besserung des Leidens möglich, wenn auch eine völlige Heilung äußerst selten ist. Nur die akuten und die ganz leichten chronischen Fälle können wieder restlos ausheilen. Quoad vitam ist die Prognose im allgemeinen sowohl bei den chronischen, als auch bei den akuten Fällen günstig, wenn nicht ernstere Komplikationen, wie Ileus, Abszeß- und Fistelbildung oder Peritonitis auftreten.

Fassen wir noch einmal die im vorstehenden im wesentlichen nach den Angaben von Adolf Schmidt dargestellten klinischen Symptome zusammen, so ergibt sich: Die Colitis infiltrativa stellt eine umschriebene, entzündliche Erkrankung der Darmwand dar und ist am häufigsten in der Flexura sigmoidea lokalisiert, kann jedoch jeden Abschnitt des Dickdarms befallen. Sie äußert sich klinisch vornehmlich in Schmerzen bzw. in Stenosenerscheinungen und kann durch Mitbeteiligung des Peritoneums gefährlich werden. Sie entwickelt sich oft infolge der Anwesenheit von Graserschen Divertikeln, kann jedoch wahrscheinlich auch aus anderen, vorläufig noch unbekannten Momenten heraus entstehen. In einer ganzen Reihe der bisher beschriebenen Fälle ist es jedenfalls nicht gelungen, Divertikel nachzuweisen.

Wir sehen also, daß zwar das Krankheitsbild der Divertikulitis schon seit den Arbeiten Grasers den Klinikern ziemlich gut bekannt ist, daß aber trotzdem die Diagnose meistens erst durch den Pathologen gestellt werden konnte.

Erst dem Röntgenverfahren verdanken wir seit kurzem die Möglichkeit, das Vorhandensein von Divertikeln schon intra vitam und vor der Operation u. U. mit Sicherheit festzustellen. So gelang es im Jahre 1914 de Quervain zum ersten Male in einem Falle von chronischer Sigmoiditis die Divertikel im Röntgenbilde sichtbar zu machen: Es handelt sich hier um einen

61jährigen Mann, der wegen Verdacht auf Magenkarzinom der Klinik überwiesen wurde, und bei dem die objektive Untersuchung keinen ganz typischen Tastbefund, sondern nur zeitweilige Druckempfindlichkeit im Unterleib links ergab. Es wird zur Sicherung der Diagnose ein Bariumeinlauf verabfolgt und dann eine Röntgenaufnahme des Dickdarms gemacht. Sie zeigt einen im ganzen normal gefüllten und normal entfalteten Dickdarm; nur am S-romanum fällt auf einer etwa 12 cm langen Strecke eine etwas unregelmäßige Füllung und Randzeichnung auf. Der Schattenrand dieser Partie ist auf beiden Seiten von etwa 6—8 warzenartigen Vorragungen besetzt, die als die Schattenkonturen von Divertikeln angesehen werden. Bei einer nach Defäkation gemachten zweiten Röntgenaufnahme sieht man an einzelnen Stellen, die genau dieselbe Lage aufweisen, wie die als Divertikel angesehenen Schatten im ersten Bild, deutliche Reste von Kontrastsubstanz, während das übrige Sigma nur noch als feiner Schattenriß angedeutet erscheint. Bei demselben Patienten werden später noch mehrere Einlaufsbilder gemacht, die Füllung der Divertikel ist aber gar nicht mehr oder nur noch so unvollkommen vorhanden, daß nach diesen Bildern die Diagnose nicht hätte gestellt werden können.

Auch bei der Rektoskopie gelingt es nicht, sich Divertikelöffnungen zu Gesicht zu bringen, aber trotzdem wird an der Diagnose Divertikulitis festgehalten, die sich bei der Operation auch vollauf bestätigt: „Das S-romanum erweist sich in einer Länge von 16 cm zu beiden Seiten der vorderen äußeren Taenie von zahlreichen, zum Teil in die Appendices epiploicae hineingewachsenen, mit festen Kotbröckeln gefüllten Divertikeln von $^1/_2$—1 cm Länge besetzt. Einzelne Divertikel sind an ihren Enden gegabelt. Zwischen den beiden Reihen großer Divertikel finden sich auf der Vorderfläche des S-romanum eine große Zahl kleiner, 1—2 mm großer warziger Vorragungen, welche den Eindruck kleinster Divertikel machen.“ Die Erkrankung ist ausschließlich auf die Sigmaschlinge lokalisiert, während sich der ganze übrige Dickdarm, abgesehen von einer stärkeren Ausweitung des Colon transversum, als vollkommen normal erweist.

Dieser Fall zeigt also, daß es unter günstigen Umständen möglich ist, die Divertikulosis mit Sicherheit mittels Kontrasteinlauf im Röntgenbilde festzustellen. Sind aber die Divertikel bei Applikation des Klysmas mit Kot gefüllt, so können sie die Bariumaufschwemmung nicht aufnehmen, und es ist selbst bei großer Zahl von Divertikeln nicht möglich, sie darzustellen, oder es zeichnen sich nur relativ wenige auf dem Röntgenbilde ab. Die Möglichkeit, sie mit dem Kontrastmittel zu füllen, wird noch dadurch erschwert, daß man sich hüten muß, den Einlauf unter hohem Druck einfließen zu lassen; denn der dadurch erzeugte hohe Innendruck kann nur zu leicht eine Perforation der etwa schon sehr verdünnten Wand eines Divertikels und damit eine Perforationsperitonitis hervorrufen. Trotz dieser Gefahr sind aber bei Dickdarmaufnahmen, allerdings mit größter Vorsicht, stets Einlaufsbilder anzufertigen, da nur mit dieser Methode alle Einzelheiten in der Struktur der Darmwand dargestellt werden können. Sehr wertvoll sind ferner Kontrollaufnahmen nach Defäkation, besonders wenn in dem nach Applikation des Klysmas gemachten Bilde zunächst keine Divertikel zu sehen sind. Nach Entleerung des Darmes erscheinen dann im Skiagramm noch dichte Schattenreste in den Divertikeln, während das übrige S-romanum leer ist. Ist es aber trotzdem nicht gelungen, die Divertikel darzustellen, so weisen doch, wenigstens in dem von de Quervain beschriebenen Falle, alle Einlaufsbilder einen gemeinsamen, ziemlich charakteristischen Befund auf. „Der Darmschlauch zeigt im S-romanum auf eine gewisse Strecke hin abnorme Füllungsverhältnisse. Stets fehlt die glatte scharfe Begrenzung, die wir an dem Schatten des Füllungsbildes des S-romanum zu sehen gewohnt sind. Die Umrisse sind weniger scharf und weniger geschwungen gezeichnet als normal, und die Füllung des Schattens erscheint weniger homogen, als bei normalen Därmen. Er kann dabei normal dicht erscheinen, sogar stellenweise etwas dichter als der Schatten des Colon descendens. Er kann aber auch weniger dicht sein, ja beinahe völlig fehlen.“

Nach dieser Veröffentlichung von de Quervain finden sich in der Literatur nur noch

im Jahre 1915 zwei kasuistische Mitteilungen von amerikanischen Autoren über den röntgenologischen Nachweis von Divertikeln bei entzündlichen Erkrankungen des Dickdarms. So berichtet James T. Case, daß er noch tagelang nach Applikation von Kontrastmahlzeit oder auch Kontrastklysma die gefüllten Divertikel als umschriebene dichte Schatten im Röntgenbilde beobachten konnte. Sie sollen in Gruppen angeordnet sein und stets die gleiche Lage zeigen. Er hat die Untersuchung immer mittels Kontrastmahlzeit — und Einlauf vorgenommen, um eine sichere Kontrolle der Befunde zu haben.

Die zweite Mitteilung liegt von Russel D. Carman vor. Er beschreibt drei Fälle von Sigmoiditis, bei denen die Röntgenaufnahme einen Füllungsdefekt im S-romanum mit außerhalb des Lumens gelegenen, gut gefüllten Divertikeln zeigt.

Er weist außerdem auf die große Ähnlichkeit hin, mit der sich Divertikel und haustrale Einschnürungen am Dickdarm im Röntgenbilde darstellen, so daß Haustren sogar Divertikel vortäuschen können.

Ein Überblick über die Literatur zeigt also, daß die differentialdiagnostisch so außerordentlich wichtige Darstellung von Divertikeln im Röntgenbilde bisher nur selten gelungen ist. Ich bin nun in der Lage, über vier von Herrn Professor von Bergmann teils in Altona, teils hier in seiner Privatpraxis beobachtete Fälle von Colitis infiltrativa zu berichten, bei denen jedesmal Karzinomverdacht vorlag, aber das Röntgenbild schließlich die Diagnose vollkommen klärte.

Fall I: Es handelt sich um einen kleinen, hochgradig kyphoskoliotischen Mann (Herrn M.) in den fünfziger Jahren, der seit einigen Monaten über zunehmenden Meteorismus und hartnäckige Verstopfung klagt. In dem von dem bisher behandelnden Arzt häufig und genau untersuchten Stuhlgang ist niemals Blut oder Schleim gefunden worden. Es bestehen aber deutliche Erscheinungen von Darmstenose, die den Verdacht auf Karzinom des Dickdarms erwecken und den Kranken zu Herrn Professor von Bergmann führen.

Bei der objektiven Untersuchung fühlt man das ganze S-romanum unterhalb der Flexura lienalis als dicken, 2—3 cm breiten, schmerzhaften Strang, der sich hin- und herrollen läßt und nicht den Eindruck der einfach versteiften oder maximal kontrahierten Darmschlinge macht. Die Partie des Darmes, die man abtasten kann, ist so lang, daß es schwer fällt, an ein Karzinom zu glauben. Die Rektoskopie

Divertikelbildung am S-romanum und ihre verschiedene Form und Füllung im Röntgenbilde.

Abbildung 1.

Übersichtsbild zu Fall 1 nach einem Diapositiv gezeichnet.

C. d. = Colon descendens
C. tr. = Colon transversum
R = Rektum
S = S-romanum
↑↑ = Divertikel.

Abbildung 2.

Zu Fall 1. Das in Abbildung 1 mit ↑↑ bezeichnete Darmstück in natürlicher Größe.

X X = größere, mit dem Darmlumen deutl. kommunizierende Divertikel mit Luftblase an der Spitze
\+ = gegabeltes Divertikel
→ = Divertikel in Gestalt von spitzen Zacken.

ergibt keinen besonderen Befund und auch okkulte Blutungen können im Stuhlgang nicht nachgewiesen werden. Da der Verdacht eines Karzinoms sich jedoch nicht ganz beheben läßt, wird zur Probelaparotomie geraten, die der Patient verweigert.

Um nun die Diagnose zu klären, wird eine Röntgenaufnahme des Dickdarms mittels Bariumeinlaufs gemacht. Das Bild zeigt deutlich ein etwas enges S-romanum und zu beiden Seiten des mittleren Teiles, sowie am Übergang zum oberen Bogen eine größere Anzahl von Divertikeln verschiedener Größe und Gestalt (vergl. Abb. 1). Einige von ihnen, die größeren, sind von der Basis an bis zur Hälfte mit Bariumaufschwemmung gefüllt, während ihre Kuppe von einer Luftblase eingenommen wird. Ihre Ränder heben sich stets deutlich von der Umgebung ab, und auch ihre Kommunikation mit dem Darmlumen ist genau zu sehen. Andere wieder sind gegabelt oder stellen sich nur als ganz feine spitze Zacken mit wellenförmigen Rändern dar (vgl. Abb. 2 u. 4). Im übrigen erscheint der ganze Dickdarm etwas eng, weist aber gute und gleichmäßige Füllung auf. Acht Tage später wird eine neue Serie von drei Röntgenaufnahmen gemacht, die im wesentlichen denselben Befund ergeben. Die Divertikel stellen sich in allen drei Bildern in ähnlicher Form und an denselben Stellen dar, so daß ich nur von dem einen, technisch besonders gut gelungenen Bilde eine Skizze der charakteristisch veränderten Darmwand beifüge (vergl. Abb. 2). In diesem Falle ist also die Röntgenphotographie für die Diagnose durch den sicheren Nachweis von Divertikeln ausschlaggebend. Man kann sie sich auf Grund der schon lange bestehenden Stuhlverstopfung entstanden denken und auch damit den von ihnen ausgegangenen entzündlichen Prozeß der Darmwand erklären. Für irgendwie nennenswerte Mitbeteiligung der Schleimhaut ist wegen des Fehlens von stärkeren Schmerzen und von Blutabgängen mit dem Stuhlgang kein Anhaltspunkt vorhanden. Im übrigen ist der durch den chronisch-proliferierenden Krankheitsprozeß entstandene, oben beschriebene Tumor mit der Druckempfindlichkeit im Verlaufe des S-romanum durchaus charakteristisch für Diverticulitis. Ohne das Röntgenverfahren hätte schließlich die Diagnose erst aus dem weiteren Verlauf gesichert werden können.

Später hören wir von dem Patienten, daß er sich bei leichter Kost und regelmäßigem Gebrauch von Abführmitteln in gutem Allgemeinzustand befindet. Es liegt also hier ein ganz typisches Beispiel für chronisch-entzündliche Erkrankung der Sigmaschlinge auf der Basis von falschen Divertikeln vor, und ich möchte im Anschluß daran gleich noch einen zweiten, sehr ähnlichen Fall beschreiben:

Fall II: Im Juli 1917 stellt sich ein 71 Jahre alter Mann (Herr R.) mit vielen, anscheinend hypochondrischen Beschwerden vor. Er leidet vor allen Dingen seit vielen Jahren an hartnäckiger Verstopfung, wenn er nicht ausschließlich eine bestimmte, übrigens schlackenarme Ernährungsweise inne-

Divertikel im unteren Abschnitt des S-romanum, besonders in Gestalt spitzer Zacken.

Abbildung 3.

Zu Fall 2.

C. as. = Colon ascendens
C. d. = Colon descendens
C. tr. = Colon transversum
R = Rektum
S = S-romanum
↑ ↑ = Divertikel.

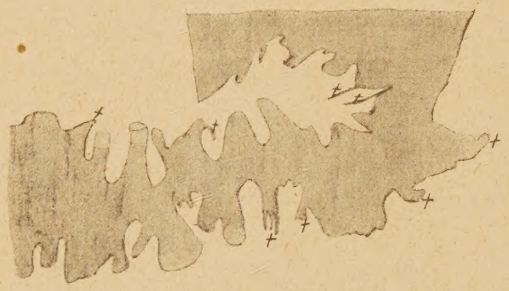

Abbildung 4.

Zu Fall 2. Das mit ↑ ↑ bezeichnete Stück des S-romanum in natürlicher Größe zur Darstellung der Divertikel.

\+ spitze Divertikelzacken.

Außerdem sind größere Divertikel mit scharfer Umrandung und Luftblase an der Spitze zu erkennen.

Abbildung 5.

Zu Fall 2.

Einzelne Divertikel in ihrer verschiedenen Form und Größe gezeichnet.

hält und ständig Abführmittel gebraucht. Da er ferner nie über Schmerz- oder Fieberattacken zu klagen hat, dagegen 40 Pfund Gewichtsabnahme in etwa drei Jahren zu verzeichnen sind, wird auch hier ernstlich an Karzinom gedacht, obgleich nie Blut oder Schleim im Stuhlgang beobachtet worden sind.

Bei der Untersuchung fühlt man das S-romanum als festen, starr infiltrierten und kontrahierten Wulst, den man bei dem mageren Patienten in ganzer Ausdehnung gut tasten, ja hin- und herrollen kann. Der Kranke selbst fühlt dieses Gebilde und faßt es mit Recht als die Ursache seiner Verstopfung auf.

Auch hier klären schließlich zwei Röntgenbilder, die beide an demselben Tage kurz nacheinander aufgenommen sind, und beide genau denselben Befund aufweisen, die Natur des Leidens auf. Wir sehen ein stark haustriertes, ziemlich enges S-romanum und ein fast haustrenloses, ebenfalls enges Colon descendens (vgl. Abb. 3). Der untere Schenkel der Sigmaschlinge ist mit zahlreichen, typischen Divertikeln besetzt, die sich vornehmlich als spitze, teils vollkommen, teils unvollkommen mit Kontrastmasse gefüllte Schatten darstellen, und einzelne von ihnen erscheinen auch hier deutlich gegabelt (vgl. Abb. 4 u. 5). Der übrige Dickdarm zeigt auch diesmal keinerlei pathologische Erscheinungen.

Mit dem in vorstehendem beschriebenen Röntgenbefunde ist also wiederum die Diagnose auf chronische Divertikulitis am S-romanum gesichert, und auch alle anderen oben beschriebenen Symptome sind ebenso zu deuten wie im vorigen Falle. Besonders betonen möchte ich noch den hier durch die Anamnese festgestellten, jahrelangen Mißbrauch von mehr oder weniger drastischen Abführmitteln, die nach den Angaben Rosenheims indirekt für die Entwicklung der entzündlich-infiltrierenden Darmerkrankung von Bedeutung sein sollen, indem sie „die Irritabilität des S-romanum, die Neigung zu Spasmenbildung, vielleicht auch die Zirkulation ungünstig beeinflussen".

Bei einem dritten Patienten fallen ähnliche Erscheinungen wie bei den beiden ersten auf, aber die Erkrankung verläuft wesentlich komplizierter.

Anfang Juni 1916 kommt Herr Sch. wegen akuter Darmerscheinungen zu Herrn Professor von Bergmann: Es besteht hohes Fieber, 39°, Erbrechen, der Leib ist stark aufgebläht, und der Hausarzt sagt sehr charakteristisch: „Wenn es rechts wäre, wüßte ich genau, daß es eine Appendizitis ist." Der Patient selbst gibt an, daß er derartige Anfälle schon wiederholt gehabt habe, er müsse sich nur ins Bett legen und nichts essen, dann gingen die Erscheinungen prompt zurück, ohne Beschwerden sei er aber nie.

Divertikel verschiedener Form am S-romanum; außerdem retrograde Füllung der unteren Dünndarmschlingen.

Abbildung 6. Zu Fall 3.
C. d. = Colon descendens
C. tr. = Colon transversum
D = Dünndarm
R = Rektum
S = S-romanum
↑ = Divertikel.

Abbildung 7.
Zu Fall 3.
Ein Stück aus dem mit ↑↑ bezeichneten Teile des S-romanum in natürlicher Größe.
+ = zackenförmige Divertikel
→ = größere Divertikel mit Luftblase
X = gegabeltes Divertikel.

Er müsse immer auf seinen Stuhlgang Rücksicht nehmen, dürfe insbesondere nie Kohl und andere grobe Kost essen und nehme fast regelmäßig Abführmittel; dann ginge es ihm ausgezeichnet.

Die Untersuchung ergibt ein starkes Resistenzgefühl in der linken Unterbauchgegend und sehr lebhafte Druckempfindlichkeit, die unter Behandlung mit Bettruhe und Eisblase rasch wieder zurückgeht. Schon nach wenigen Tagen ist der Kranke völlig fieberfrei, steht auf, und geht in sein Bureau. Jetzt, wo die Muskelspannung nachgelassen hat, kann man das S-romanum deutlich als starre, druckempfindliche Wurst fühlen, und auch das Röngenbild zeigt wieder einen ganz charakteristischen Befund:

Das S-romanum und Colon descendens sind sehr eng, letzteres stellt sich als haustrenloses, schmales Band dar, zeigen aber beide homogene Füllung mit Kontrastsubstanz. Im proximalen Schenkel des S-romanum sind deutlich mehrere, vereinzelt stehende, kleine, knopf- und zackenförmige Divertikel zu sehen (vgl Abb. 7). Das Colon ascendens und transversum sind wiederum ganz normal, dagegen sind die untersten Dünndarmschlingen retrograd mit Bariummasse gefüllt (vgl. Abb. 6).

Etwa ein halbes Jahr später wird der Kranke, der keine Attacken mehr gehabt hat, und sich in der Diät noch viel vorsichtiger hält als früher, wieder untersucht. Das empfindliche, sich infiltriert anfühlende Sigma ist nach wie vor an derselben Stelle zu tasten, ja man fühlt es jetzt bis zur Flexura lienalis hinauf.

Im Sommer 1917 stellt sich Patient wieder vor wegen häufiger Blutungen, die von einem — an anderem Orte durch rektoskopische Untersuchung festgestellten — Polypen herrühren, der stark blutet. Es wird zur Operation geraten, die der Kranke verweigert. Schließlich bekommt er 1918 noch einmal einen akuten Anfall mit Temperatur, nach dessen Rückgang er wieder zur Untersuchung in die Klinik kommt. Es ist stets das stark wandverdickte und kontrahierte S-romanum zu fühlen.

Dieser Fall ist besonders interessant wegen der immer wieder auftretenden, akuten Exazerbationen des Krankheitsprozesses, die stets unter dem Bilde einer auf der linken Seite lokalisierten Appendizitis auftreten. Der ganze Verlauf mit seinen stürmischen Krankheitserscheinungen entspricht einer Appendizitis mit Perforation, Abszeßbildung und begrenzter Peritonitis. Dafür sprechen sowohl das hohe Fieber, als auch die heftigen Schmerzen und die starke Défense musculaire. Nach dem Abklingen dieser akuten Erscheinungen tritt stets wieder der für Sigmoiditis so charakteristische Tastbefund in den Vordergrund und läßt zusammen mit dem beweisenden Röntgenbilde keinen Zweifel mehr an der Diagnose. Insbesondere kann man damit die vielleicht naheliegende Vermutung, daß eine akute Entzündung von einem der Nachbarorgane, wie Appendix oder Niere, auf das S-romanum übergegriffen habe, mit Bestimmtheit ausschließen. Im Gegenteil, man muß daran denken, daß die primär im Colon lokalisierte Entzündung bei Abszeßbildung nach einem der genannten Organe durchbrechen oder durch Einbeziehung in Verwachsungen in Mitleidenschaft ziehen kann. Bei Frauen sind dabei noch besonders die Ovarien und Tuben zu berücksichtigen.

Das Vorhandensein von polypöser Wucherung mit schweren eitrigen Katarrhen hält Adolf Schmidt immer für verdächtig auf primäre Polyposis. In unserem Falle kann man wohl diesen Gedanken ganz ausschalten, da ja die sich bereits über zwei Jahre erstreckende Beobachtung immer wieder einwandsfrei das Bild der Colitis infiltrativa zeigt.

Alle drei im vorstehenden beschriebenen Krankheitsbilder weisen die für die Colitis infiltrativa durchaus typischen Erscheinungen auf, wenn auch die rein klinischen Beobachtungen gelegentlich Zweifel an der Diagnose aufkommen lassen, die aber, wie wir gesehen haben, stets durch das Röntgenbild zerstreut werden können.

Vergleichen wir die im vorstehenden wiedergegebenen Röntgenbefunde mit dem von de Quervain beschriebenen, so stimmen sie, was die Darstellung der Divertikel anlangt, vollkommen mit dem seinigen überein. Die im übrigen noch von ihm angegebenen Veränderungen im Schattenbilde des S-romanum sind in unseren Fällen nicht vorhanden, dagegen fällt bei den Bildern 3 und 6 die Kontur des Colon descendens auf, das sich als mehr oder weniger haustrenloses, glattes Schattenband darstellt, ein Befund, der von Stierlin als Charakteristikum für Darmabschnitte mit entzündlicher Wandveränderung dargestellt wird. Es ist immerhin möglich, daß auch in unseren Fällen 2 und 3 noch eine gewisse Irritation vom Sigma aus auf den nach oben direkt anschließenden Darmteil übergegriffen hat, jedoch sind keinerlei klinische Anhaltspunkte dafür vorhanden.

Zum Schluß möchte ich noch einen Fall von Colitis infiltrativa diverticularis anführen, der nicht im S-romanum lokalisiert ist, und auch noch aus anderen Gründen besonders erwähnenswert ist.

Herr Prof. R., einige 50 Jahre alt, erkrankt im Januar 1916 aus voller Gesundheit heraus wie an einer akuten Appendizitis, mit hohen Temperaturen, heftigen Schmerzen in der Appendixgegend, die auch äußerst druckempfindlich ist, und hochgradiger Défense musculaire. Erbrechen ist nicht vorhanden, es gehen aber keine Winde ab. Diese akuten entzündlichen Erscheinungen gehen verhältnismäßig schnell vorüber, und nun bleibt eine deutliche Resistenz ziemlich genau in der Appendixgegend zurück. Jetzt sind keinerlei Temperaturen mehr vorhanden, es bestehen aber Erscheinungen von relativer Darmstenose. Es wird an die Möglichkeit eines Karzinoms gedacht, das akute Entzündungserscheinungen zur Folge gehabt hat. Die Operation ergibt einen Tumor am Anfang des Colon ascendens, den der Operateur zunächst für ein Karzinom hält. Nach Resektion des gesamten Coecums und eines Teiles des Ileums finden sich beim Aufschneiden des Tumor mindestens fünf bohnen- bis kirschgroße Divertikel und in einem von ihnen ein Kotstein, sowie schwere entzündliche Veränderungen an der schon nekrotischen Schleimhaut. Die Appendix selbst ist zwar in die Verwachsungen einbezogen, im übrigen aber intakt.

Große Divertikel am Colon ascendens, Marmorierung und Füllungsdefekt.

Abbildung 8. Zu Fall 4.

A = Appendix
C = Coecum
C. as. = Colon ascendens
D = Dünndarm
F = Füllungsdefekt
M = Marmorierung
R = Rektum
S = S-romanum
V = Valvula Bauhini
↑↑ = Divertikel.

Abbildung 9. Zu Fall 4.

Colon ascendens und Coecum in natürlicher Größe.

\+ = große Divertikel
C = Coecum
C. as. = Colon ascendens
M = Marmorierung.

Diesen pathologisch-anatomischen Befunden entspricht auch das Röntgenbild, das uns klinisch sofort auf die richtige Diagnose hinweist (vgl. Abb. 8 und 9): Während diesmal, entsprechend dem Tastbefund auf der rechten Seite das S-romanum und Rektum sich ganz normal darstellen, fällt am unteren Ende des Coecum in Höhe der Valvula Bauhini ein reichlich kirschgroßer Füllungsdeffekt auf. Auch Coecum und Colon ascendens zeigen keine homogene Füllung, sondern eine gewisse Marmorierung, und am Übergang vom Coecum ins Colon ascendens sieht man 2 oder 3 große, etwa 2—3 cm lange Divertikel, die in ziemlich weiter Kommunikation mit dem Darmlumen stehen und wie gekrümmte oder ausgestreckte Finger in die Bauchhöhle hineinragen. Außerdem sind die Appendix und auch die Dünndarmschlingen in größerer Ausdehnung mit Bariummasse gefüllt (vgl. Abb. 8).

Hier zeigt also das Röntgenbild nicht, wie in den vorigen Fällen, kleine, nur bei genauer Beobachtung sichtbare Divertikel, sondern sie sind in der Größe eines Zeigefingers sehr

deutlich zu sehen. Der Füllungsdefekt im Coecum und die an der retrograden Füllung der Dünndarmschlingen kenntliche Insuffizienz der Bauhinischen Klappe weisen auf entzündliche, wahrscheinlich perikolitische Prozesse am Coecum hin.

Auch klinisch ist der Fall besonders bemerkenswert wegen der hier in Frage stehenden Differentialdiagnose einerseits nach der Appendizitis, andererseits nach dem Karzinom hin. Zu Beginn der Erkrankung gleichen die Symptome ganz denen bei einer akuten Appendizitis im ersten Stadium, bei der noch keine eigentliche Peritonitis vorhanden ist. Nach dem Abklingen der stürmischen Erscheinungen erweckt der nun deutlich werdende, große Tumor, sowie die Erscheinungen von Darmstenose den Verdacht auf Karzinom, der schließlich durch das Röntgenbild beseitigt werden kann.

Einen Anhaltspunkt für die Entstehung der Divertikel haben wir bei diesem Kranken, der nie an Verstopfung litt, nicht; er demonstriert aber in schöner Weise, wie die Divertikulitis akut einsetzen und schließlich ins chronische Stadium übergehen kann, und wie wichtig gerade in derartig diagnostisch schwierigen Fällen der Röntgenbefund ist.

Selbstverständlich darf man nicht jede kleine Zacke im Röntgenbilde des Dickdarms als Divertikel ansprechen. Um Irrtümern vorzubeugen, gebe ich noch zwei Bilder wieder, bei

Unregelmäßigkeiten in der Kontur des Darmschattens infolge von starker Haustrierung, die Divertikel vortäuschen können.

Abbildung 10.
Stück aus dem S-romanum bei Patient N. mit divertikelähnlichen Zacken.
↑ ↑ Divertikelverdacht.

Abbildung 11.
Derselbe Darmabschnitt 4 Tage später wie in Abb. 10, jetzt ohne Divertikelbildung.

Abbildung 12.
Von Patient K.
↑ Stück aus dem Colon transversum, natürliche Größe mit spitzen Zacken.

denen man wohl auf den ersten Blick Divertikel vermuten kann, die sich aber bei genauerer Untersuchung als haustrale Abschnürungen zu erkennen geben (vgl. Abb. 10 und 11). Bei Patient N. wurde das Bild wegen Verdachts auf Dickdarmkarzinom gemacht, da längere Zeit hindurch Blutabgang im Stuhl beobachtet worden war. Das Bild zeigt einen durchweg engen Dickdarm mit sehr zahlreicher Haustrenbildung, sowie am mittleren Schenkel des S-romanum einige Unregelmäßigkeiten in der Kontur des Darmschattens, die zur Verwechselung mit Divertikeln Veranlassung geben können. Vier Tage später werden noch zwei Röntgenbilder angefertigt, in denen sich das S-romanum als enger, fast haustrenloser Strang ohne jegliche diagnostisch verwertbare Unebenheiten in der Randzeichnung darstellt.

In diesem Falle war nur eine äußerst lebhafte Peristaltik vorhanden, die die starke Haustrierung des Dickdarms hervorrief und zu der Verwechselung mit Divertikeln Veranlassung geben konnte. Patient hatte vor acht Wochen eine Ruhr durchgemacht, und es bestand danach noch eine erhöhte Reizbarkeit des Darmes, die auch auf dem 2. Röntgenbilde in dem bandförmigen, gestreckten Schattenbilde des S-romanum zur Darstellung kommt. (Stierlin.) Auch eine nach Defäkation vorgenommene Röntgenaufnahme zeigt keinerlei Schattenreste, die auf Divertikel hinweisen könnten.

Ein anderes Bild, von einem anderen Kranken, der ebenfalls eine Ruhr durchgemacht hat, zeigt besonders an dem maximal kontrahierten Colon transversum zahlreiche, sehr spitze Zacken, die den Spitzen von engen Divertikeln auf den ersten Blick ähnlich sehen. Bei genauerer Betrachtung sieht man aber, daß diese Zacken keine Ausstülpungen sind, die von normaler Darmwand ausgehen, sondern daß es sich um einen maximal kontrahierten Darm handelt, der in dichte Falten gelegt ist, die sich in diesen Zacken darstellen. Bezeichnend für diesen Kontraktionszustand ist das fast völlige Fehlen des Darmlumens auf dem Röntgenbilde (vgl. Abb. 12). Eine nach Defäkation vorgenommene Aufnahme zeigt diese Erscheinungen noch hochgradiger, und nun werden auch am S-romanum ähnliche Zacken sichtbar. Man muß diese Bilder berücksichtigen, um Verwechselungen bei der Beurteilung von Röntgenbildern zu vermeiden, wie ja auch schon Carman früher betont hat.

Überblicken wir nochmals die vorstehenden Ausführungen, so sehen wir, wie wichtig einerseits das Röntgenbild für die Diagnostik bei entzündlichen Erkrankungen des Dickdarms ist, daß man aber andererseits seine Bedeutung nicht überschätzen darf, sondern nur bei eingehender Berücksichtigung der anderen klinischen Erscheinungen Täuschungen zu vermeiden sind.

Literatur.

Albu, Die Röntgendiagnostik der Verdauungskrankheiten in klinischer Bewertung. Medizinische Klinik v. 1914.

Anschütz, Erworbene falsche Divertikel des Dickdarms und Beiträge zur Behandlung von Darmfisteln. II. Tagg. d. Vereinigg. nordwestdeutscher Chirurgen zu Kiel. Bericht im Zentralblatt für Chirurgie von 1912.

Arnsperger, Entzündliche Formen der Flexura sigmoidea. Mitteilung aus den Grenzgebieten d. Med. u. Chirurg. Bd. 21, 1910.

Beer, Some pathological and clinical-aspects of acquired (false) diverticula of the intestine. Amer. journ. of the med. sciences Juli 1904. Ref. n. d. Zentralbl. f. inn. Med. 1905, Bd. 26.

von Bergmann, Die Bedeutung der Radiologie für die Diagnostik der Erkrankungen des Verdauungskanal. Arch. f. Verd. Krankh. 1916.

Carman, The röntgenologic findings in three cases of diverticulitis of the large bowel. Annals of Surgery Nr. 3 v. 1915. Zentr.-Bl. f. Chir. Bd. 40.

Carman, Diverticulitis des Sigmoideum. Febr. 1915, american. Journ. of. Röntgenologie, ref. nach d. Fortschritten auf dem Gebiete der Röntgenstrahlen von 1915/16, Bd. 23.

Case, Multiple Divertikel im Colon. Americ. Journ. of Röntgenology Febr. 1915, nach Referat aus d. Fortschritten auf dem Gebiete der Röntgenstrahlen.

Clairmont, Über einen operativ geheilten Fall von entzündlicher Geschwulst des unteren Dickdarms (Divertikulitis). Med. Klinik 1917.

Dahl, Über Divertikulitis und Sigmoiditis. Hygiea 1914, nach Referat in d. Arch. f. Verdauungskrankh. 1916.

Edel, Über erworbene Darmdivertikel. Virch. Arch. Bd. 138, 1894.

Edlefsen, Zur Frage der Sigmoiditis akuta. Berl. klin. W. 1903.

Eisenberg, Über die von erworbenen Divertikeln der Flexura sigmoidea ausgehenden entzündlichen Erkrankungen. Bruns Beitr. zur klin. Chir. 1913, Bd. 83.

Franke, Zur Pathologie und Therapie der falschen (erworbenen) Divertikel des Dickdarms. Deutsch. med. W. 1909.

Georgi, Über das erworbene Darmdivertikel und seine praktische Bedeutung. D. Ztschr. f. Chir. 1902, Bd. 67.

Gerster, Chronic colitis and pericolitis. Nach einem Referat aus d. Zentr.-Bl. f. Chir. 1912, Annals of surgery 1911.

Giffin, Zur Diagnose der Divertikulitis des Dickdarms nebst einer klinischen Übersicht über 27 praktische Fälle. Journ. Am. Med. Assoc. Chicago 1912, Nr. 11 nach Referat d. Münch. med. W. 1912.

Goldammer, Die röntgenologische Diagnostik der Erkrankungen des Magendarmkanals. Fortschritte auf dem Gebiete der Röntgenstrahlen, Ergänzungsband 15, 1902.

Graser, Über Dickdarmdivertikel. Verh. d. 27. Chir. Kongr. 1898.

Graser, Das falsche Darmdivertikel. Archiv für klin. Chir. 1899.

Graser, Über multiple, falsche Darmdivertikel der Flexura sigmoidea. Münch. med. W. 1899.

von Hansemann, Über die Entstehung falscher Darmdivertikel. Virch. Arch. 1896, Bd. 144.

Helber, Über Sigmoiditis chronica granulosa. Münch. med. W. 1905.

Hilbert, Ein Fall von Perforationsperitonitis aus seltener Ursache (Durchbruch eines ulcerierten Divertikels der Flexura sigmoidea) mit ungewöhnlichem Verlauf. D. med. W. 1902.

Jolasse, Über die mit der Röntgenuntersuchung des Magendarmkanals erzielten Resultate in anatomisch-physiologischer und pathologischer Beziehung Fortschrite auf dem Gebiete der Röntgenstrahlen, Bd. 16.

Kienböck, Zur Röntgendiagnose der Colitis ulcerosa. Fortschritte auf dem Gebiete der Röntgenstrahlen 1915, Bd. 20.

Koch, Über einfach entzündliche Strikturen des Dickdarms. Arch. f. klin. Chir. 1903.

Kothe, Ein Präparat von Dickdarmdivertikulitis. Zentr.-Bl. f. Chir. 1909, Freie Vereinigung der Chirurgen Berlins.

von Leube, Spezielle Diagnostik der inneren Krankheiten.

Lockwood, Beziehungen zwischen Colitis und Perityphlitis vom chirurg. Standpunkte aus. Brit. med. Journ. Nr. 2305, nach Ref. d. deutschen med. W. 1905.

Mertens, Falsche Divertikel der Flexura Sigmoidea und des Processus vermiformis. Mitt. aus den Grenzgebieten d. Med. u. Chir. Bd. 9, 1902.

Mertens, Über den Verlauf eines falschen Divertikels des Darmes. Vortrag i. d. schles. Ges. f vaterländische Kultur in Breslau, ref. i. d. D. med. W. 1900.

Neupert, Zur Pathologie der Darmdivertikel. Arch. f. klin Chir. 1908, Bd. 87.

Nothnagel, Die Erkrankungen des Darmes und des Peritoneums. Spez. Path. u. Therapie.

Ohly, Über Procto-Sigmoiditis. Deutsche med. W. 1912.

Payr, Über eine eigentümliche Form chronischer Dickdarmstenose an der Flexura coli sinistra. Arch. f. klin. Chir. 1905, Bd. 77.

de Quervain, Zur Diagnose der erworbenen Dickdarmdivertikel und der Sigmoiditis diverticularis. D. Ztschr. f. Chir. 1914, Bd. 128.

Roll, Über chronische Peritonitis und Pericolitis und ihr Verhältnis zur chronischen Appendicitis. Norsk Magazin for Scägevidenskaben, ref. nach Münch. med. W. 1912.

Rosenberg, Zur Behandlung der Erkrankungen des unteren Dickdarms. Mitt. aus d. Grenzgeb. d. Med. u. Chir. 1910, Bd. 21.

Rosenheim, Über Sigmoiditis. Ztschr. f. klin. Med. 1904, Bd. 54.

Rosenheim, Zur Kenntnis d. infiltrierenden Colitis und Sigmoiditis. D. med. W. 1907.

Rotter, Über entzündliche Tumoren des Colon sigmoideum und pelvinum. Arch. f. klin. Chir. 1900, Bd. 61.

Schmidt, Adolf, Die schweren entzündlichen Erkrankungen des Dickdarms. Arch. f. Verdauungskrankh. 1916.

Schmidt, Adolf, Klinik der Darmkrankheiten.

Schmidt, Adolf, Zur Kenntnis der Colitis suppuratica (gravis ulcerosa). Mitt. aus d. Grenzgebieten d. Med. u. Chir. v. 1914, Bd. 27.

Schreiber, Bau und Entstehung der multiplen Dickdarmdivertikel. D. Arch. f. klin. Med., 1902.

Schwarz u. Novascinsky, Eigenartige Röntgenbefunde am Dickdarm bei tiefgreifenden chronisch-entzündlichen Prozessen. Wien. klin. W. 1912.

Simons, Bemerkungen zur Sigmoiditis. Ztschr. f. klin. Med. 1906.

Sonnenburg, Die akute Colitis. Mitt. aus den Grenzgeb. d. Med. und Chir. 1912, Bd. 24.

Stierlin, Klinische Röntgendiagnostik des Verdauungskanals.

Stierlin, Zur Röntgendiagnostik der Colitis ulcerosa. Ztschr. f. klin. Med. v. 1912, Bd. 75.

Strauß, Über chronische, fieberhafte ulceröse Procto-Sigmoiditis. Berlin. klin. W. 1910.

Sudsuki, Über Divertikel am S-romanum. Arch. f. klin. Chir. 1900.

Tölken, Appendicitis und Colitis. D. med. W. 1910.

Vogel, Über Colitis ulcerosa. Münch. med. W. v. 1904.

Waldvogel, Fistel zwischen Flexura sigmoidea und Blase im Anschluß an perforierte Darmdivertikel. D. med. W. 1902.

Warnecke, Ein eigenartiger Fall von Perforationsperitonitis. D. Ztschr. f. Chir. 1916.

Lebenslauf.

Ich, Else Wolff, evangelisch, Preußin, bin am 7. XI. 1891 in Breslau geboren als Tochter des praktischen Arztes Dr. August Wolff und seiner Gemahlin Olga Wolff, geb. Bielschowsky. Meine Schulbildung genoß ich von Ostern 1898 an in Breslau teils in privatem Unterricht, teils an verschiedenen höheren Mädchenschulen. Ostern 1905 trat ich in die realgymnasiale Studienanstalt der städtischen Viktoria-Schule in Breslau ein, an der ich auch Ostern 1912 meine Reifeprüfung bestand. Im Sommersemester 1912 widmete ich mich an der Universität Breslau dem Studium der Naturwissenschaften und vom Wintersemester 1912/13 an bis einschließlich zum Wintersemester 1915/16 dem Studium der Medizin. Am 13. Juli 1914 bestand ich in Breslau das Physikum, nachdem mir von dem Herrn Minister der Unterrichts- und Medizinalangelegenheiten in Berlin das Sommersemester 1912, in dem ich Naturwissenschaften studiert hatte, auf die zum Nachweis für die ärztlichen Prüfungen notwendige Studienzeit angerechnet worden war. Im Sommersemester 1916 und im Wintersemester 1916/17 setzte ich meine Studien an der Universität Leipzig fort und bestand dort am 20. Juni 1917 mein Staatsexamen mit der Zensur „gut“. Vom 1. Juli 1917 ab leistete ich mein praktisches Jahr an der Königl. med. Univ.-Klinik in Marburg ab, und jetzt bin ich als Assistentin an der Königl. Univ.-Klinik und Poliklinik für Hals-, Nasen- und Ohrenkranke in Marburg tätig.

Während meiner Studienzeit hörte ich die Vorlesungen und Übungen der folgenden Herren Professoren:

In Breslau:

Bessau, Biltz, Ehrlich, Forschbach, Frank, Fuchs, Groenow, Hasse, Herz, Heimann, Hürthle, Justi, Klaatsch, Kowalski, Kükenthal, Küstner, Ledermann, Levy, Lummer, Meyer, Neisser, Pax, Pohl.

In Leipzig:

Flechsig, Goldschmidt, Hoffmann, Hörhammer, Kockel, Marchand, Payr, Rabl, Rille, Rosenthal, Sattler, Schröder, Skutsch, v. Strümpel, Tillmanns, Versé, Wolfrum, Zweifel.

Druck von Hesse & Becker in Leipzig.